p-ISSN: 2963-7856| e-ISSN: 2961-9890
Available online at jerkin.org/index.php/jerkin
Jurnal Pengabdian Masyarakat dan Riset Pendidikan
Volume 5 No. 2, Oktober - Desember 2026, pp 5605-5612

Diagnosis dan Tatalaksana Immune Thrombocytopenic Purpura (ITP): Tinjauan Pustaka

Yunita [1*]
[1]Fakultas Kedokteran, Universitas Andalas; Bagian Ilmu Penyakit Dalam RSU Andalas. Jl. Limau Manis, Kec. Pauh, Kota Padang, Sumatera Barat
E-mail: yunitasyafri@med.unand.ac.id
*Corresponding Author

https://doi.org/10.31004/jerkin.v5i2.8264

ARTICLE INFO

Article history:
Received: 11 Nov 2026
Revised: 17 Nov 2026
Accepted: 23 Nov 2026

Kata Kunci:
Immune Thrombocytopenic Purpura; Trombositopenia; Autoimun.

Keywords:
Immune Thrombocytopenic Purpura; Thrombocytopenia; Autoimmune.

ABSTRACT

Immune thrombocytopenic purpura (ITP) merupakan kelainan autoimun didapat yang ditandai trombositopenia terisolasi (<100 × 10⁹/L) akibat destruksi trombosit yang dimediasi autoantibodi serta gangguan produksi trombosit oleh megakariosit. Insiden ITP pada dewasa sekitar 2–10 per 100.000 orang per tahun, dengan predominansi perempuan pada ITP kronik, sementara data epidemiologi spesifik di Indonesia belum tersedia. Tinjauan pustaka naratif ini merangkum patofisiologi, klasifikasi, diagnosis, tatalaksana, komplikasi, dan prognosis ITP pada dewasa berdasarkan pedoman internasional dan artikel jurnal terkini. ITP diklasifikasikan menjadi primer dan sekunder, serta berdasarkan durasinya menjadi baru terdiagnosis, persisten, dan kronik. Manifestasi klinis bervariasi dari asimtomatik hingga perdarahan mukokutan dan perdarahan intrakranial. Diagnosis ITP merupakan diagnosis eksklusi yang ditegakkan melalui anamnesis, pemeriksaan fisik, darah lengkap, apusan darah tepi, serta penyingkiran pseudotrombositopenia dan penyebab sekunder. Tatalaksana bertujuan mencapai jumlah trombosit yang aman untuk mencegah perdarahan, bukan normalisasi trombosit. Kortikosteroid merupakan terapi lini pertama, dengan IVIG dan anti-D sebagai alternatif bila diperlukan respons cepat. Terapi lini kedua meliputi agonis reseptor trombopoietin, rituximab, dan splenektomi. Transfusi trombosit dicadangkan untuk perdarahan yang mengancam nyawa. Komplikasi terberat adalah perdarahan intrakranial, dengan risiko perdarahan fatal yang meningkat seiring usia.

Immune thrombocytopenic purpura (ITP) is an acquired autoimmune disorder characterized by isolated thrombocytopenia (<100 × 10⁹/L) caused by autoantibody-mediated platelet destruction and impaired platelet production by megakaryocytes. The incidence of ITP in adults is approximately 2–10 per 100,000 persons per year, with female predominance in chronic ITP, while specific epidemiological data for Indonesia are not yet available. This narrative literature review summarizes the pathophysiology, classification, diagnosis, management, complications, and prognosis of adult ITP based on international guidelines and recent journal articles. ITP is classified as primary or secondary, and by duration as newly diagnosed, persistent, or chronic. Clinical manifestations range from asymptomatic disease to mucocutaneous bleeding and intracranial hemorrhage. ITP is a diagnosis of exclusion, established through history, physical examination, complete blood count, peripheral blood smear, and exclusion of pseudothrombocytopenia and secondary causes. Management aims to achieve a platelet count that is safe for preventing bleeding rather than normalizing the platelet count. Corticosteroids are first-line therapy, with IVIG and anti-D as alternatives when a rapid response is required. Second-line therapies include thrombopoietin receptor agonists, rituximab, and splenectomy. Platelet transfusion is reserved for life-threatening bleeding. The most serious complication is intracranial hemorrhage, with the risk of fatal bleeding increasing with age.

This is an open access article under the CC–BY-SA license.

How to Cite: Yunita, et al. (2026), Diagnosis dan Tatalaksana Immune Thrombocytopenic Purpura (ITP): Tinjauan Pustaka. 5(2). https://doi.org/10.31004/jerkin.v5i2.8264

PENDAHULUAN

Immune thrombocytopenic purpura (ITP), yang dahulu dikenal sebagai idiopathic thrombocytopenic purpura, merupakan gangguan autoimun didapat yang menyebabkan trombositopenia akibat penghancuran trombosit secara dini di sistem retikuloendotelial oleh autoantibodi, umumnya dari kelas imunoglobulin G (IgG) [1]. Karena banyak pasien tidak mengalami purpura maupun perdarahan, istilah *immune thrombocytopenia* kini lebih banyak digunakan, dengan singkatan ITP tetap dipertahankan [2].

Insiden ITP pada dewasa sekitar 2–10 per 100.000 orang per tahun, dengan prevalensi 9–20 per 100.000 orang dewasa. Rasio perempuan dan laki-laki sebesar 1:1 pada ITP akut dan 2–3:1 pada ITP kronik, sedangkan data epidemiologi khusus ITP di Indonesia belum tersedia [1,3]. Trombositopenia pada ITP terjadi melalui destruksi trombosit yang dimediasi antibodi bersamaan dengan gangguan produksi trombosit, sehingga mengganggu hemostasis normal [4].

Manifestasi ITP sangat bervariasi, mulai dari asimtomatik, petekie, dan epistaksis yang sulit berhenti hingga perdarahan fatal [5]. Kortikosteroid merupakan pilihan utama terapi awal, dan keberhasilan terapi menentukan pencegahan perdarahan fatal maupun penanganan pasien yang gagal atau relaps [6]. Artikel ini bertujuan merangkum patofisiologi, klasifikasi, diagnosis, tatalaksana, komplikasi, dan prognosis ITP pada dewasa sebagai bahan pembelajaran klinis.

METODE

Artikel ini merupakan tinjauan pustaka naratif. Sumber yang ditelaah meliputi pedoman internasional (American Society of Hematology 2019, pedoman diagnosis ITP Jepang edisi 2023, kelompok kerja ITP Spanyol, dan rekomendasi gabungan DGHO/ÖGHO/SGH/GPOH/DGTI), buku teks hematologi, serta artikel jurnal nasional dan internasional. Informasi disintesis secara tematik mengikuti alur fisiologi trombopoiesis, definisi, epidemiologi, etiologi, patofisiologi, manifestasi klinis, diagnosis, tatalaksana, komplikasi, dan prognosis.

HASIL DAN PEMBAHASAN

Trombopoiesis

Trombosit dibentuk di sumsum tulang melalui proses trombopoiesis yang diatur oleh hormon trombopoietin (TPO). TPO merangsang sel mieloid berkembang menjadi *colony forming unit-megakaryocyte* (CFU-MK) dan selanjutnya menjadi megakariosit. Sitoplasma megakariosit terfragmentasi menjadi 2.000–3.000 trombosit yang kemudian dilepaskan ke sirkulasi [7].

Definisi dan Epidemiologi

ITP adalah kelainan autoimun dengan autoantibodi yang mengenali antigen pada trombosit dan megakariosit. Akibatnya terjadi destruksi prematur trombosit di sistem retikuloendotel, terutama limpa, disertai penurunan produksi trombosit [2].

Insiden ITP di Asia berkisar 1,50–2,16 per 100.000 orang-tahun, sedikit lebih rendah dibanding Eropa (2,69–4,00 per 100.000 orang-tahun). Di Amerika Serikat dan Inggris, ITP kronik merupakan bentuk tersering dengan 58–66 kasus baru per 1 juta populasi per tahun dan rerata usia 40–45 tahun [8]. Studi nasional di Aljazair melaporkan sebaran derajat perdarahan saat diagnosis: derajat 0 sebesar 28,9%, derajat I 13,9%, derajat II 19,7%, derajat III 30,1%, dan derajat IV 7,5% [9].

Etiologi dan Klasifikasi

ITP diklasifikasikan berdasarkan etiologi menjadi primer dan sekunder, serta berdasarkan durasi menjadi baru terdiagnosis, persisten, dan kronik (Tabel 1) [3,4,10,11].

Tabel 1. Klasifikasi ITP berdasarkan etiologi dan durasi penyakit [3,4,11]

Dasar klasifikasi	Kategori	Keterangan
Etiologi	ITP primer	Trombositopenia terisolasi <100 × 10⁹/L tanpa penyebab lain
Etiologi	ITP sekunder	Trombositopenia imun terkait infeksi virus (HIV, HCV, HBV, EBV, CMV), *Helicobacter pylori*, penyakit jaringan ikat (SLE, sindrom antifosfolipid), obat (heparin,

Copyright © 2026, Jurnal Pengabdian Masyarakat dan Riset Pendidikan
ISSN 2963-7856 (print), ISSN 2961-9890 (online)

		OAINS, rifampisin, penisilin), atau vaksinasi (MMR, varisela)
Durasi	Baru terdiagnosis	Trombosit <100 × 10⁹/L hingga 3 bulan
Durasi	Persisten	Trombosit <100 × 10⁹/L selama 3–12 bulan
Durasi	Kronik	Trombosit <100 × 10⁹/L selama >12 bulan

Patofisiologi

ITP terjadi akibat disregulasi imun yang menyebabkan hilangnya toleransi terhadap antigen di permukaan trombosit dan megakariosit, sehingga destruksi trombosit meningkat, produksinya menurun, dan kadar TPO relatif tidak mencukupi. Sel penyaji antigen (makrofag dan sel dendritik) mempresentasikan antigen trombosit kepada limfosit T helper CD4+, yang kemudian menginduksi ekspansi limfosit B spesifik. Limfosit B berdiferensiasi menjadi sel plasma penghasil autoantibodi IgG terhadap glikoprotein GPIIb/IIIa atau GPIb/IX. Trombosit yang terlapisi autoantibodi kemudian dikenali reseptor Fc makrofag limpa dan difagositosis [12].

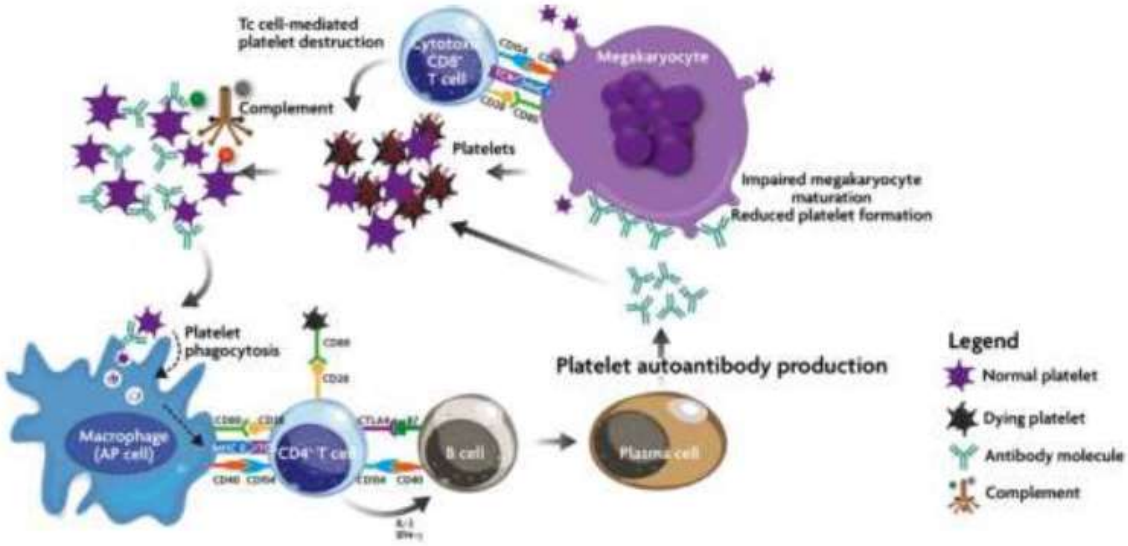

Gambar 1. Patofisiologis ITP

Selain jalur humoral, limfosit T sitotoksik CD8+ juga merusak trombosit secara langsung di perifer. Sel ini juga menyerang megakariosit di sumsum tulang sehingga terjadi apoptosis, gangguan maturasi, dan penurunan produksi trombosit [7,12].

Manifestasi Klinis

Gejala perdarahan umumnya muncul bila jumlah trombosit <30.000/mm³ [10]. Manifestasi klinis meliputi perdarahan mukokutan (petekie, purpura, ekimosis, epistaksis, dan gusi berdarah), perdarahan subkonjungtiva, perdarahan urogenital seperti menoragia, perdarahan gastrointestinal, dan perdarahan intrakranial. Perdarahan intrakranial biasanya terjadi pada trombosit <10.000/mm³ [1,13]. Derajat perdarahan dinilai menggunakan klasifikasi pada Tabel 2 [14].

Tabel 2. Klasifikasi derajat perdarahan pada ITP (diringkas) [14]

Derajat	Manifestasi utama
0	Tidak ada tanda perdarahan
I	Petekie/purpura terlokalisasi di 1–2 lokasi atau tidak konfluens
II	Petekie/purpura difus; lebam multipel >2 cm atau satu lebam >10 cm; epistaksis atau perdarahan orofaring >30 menit; hematuria makroskopik; perdarahan vagina yang membasahi >2 pembalut/24 jam; perdarahan gastrointestinal atau jaringan lunak tanpa kebutuhan transfusi eritrosit dan tanpa instabilitas hemodinamik
III	Perdarahan yang membutuhkan transfusi eritrosit dalam 24 jam tanpa instabilitas hemodinamik; perdarahan jelas di cairan rongga tubuh; perdarahan serebral pada CT scan tanpa gejala neurologis
IV	Perdarahan retina dengan gangguan lapang pandang; perdarahan serebral nonfatal dengan gejala neurologis; perdarahan dengan instabilitas hemodinamik; perdarahan fatal

Diagnosis

ITP merupakan diagnosis eksklusi. Pedoman Jepang edisi 2023 menetapkan kriteria berikut: (1) trombositopenia <100.000/μL tanpa anemia (kecuali akibat perdarahan atau defisiensi besi), jumlah leukosit normal atau hanya sedikit abnormal, dan tanpa displasia pada apusan darah; (2) kadar TPO plasma normal atau sedikit meningkat; (3) peningkatan fraksi trombosit imatur (nilai normal 1,1–6,1%); serta (4) tidak ada kondisi lain penyebab trombositopenia, termasuk ITP sekunder. Bila kriteria 2 atau 3 tidak terpenuhi atau tidak dapat diperiksa, kasus didefinisikan sebagai *possible ITP* [15].

Anamnesis dan pemeriksaan fisik

Anamnesis mencakup tipe, derajat, dan durasi perdarahan, gejala sistemik (demam, gejala penyakit autoimun), serta riwayat obat yang dapat menyebabkan trombositopenia, seperti antimikroba (penisilin, rifampisin, sulfonamid), antikonvulsan (valproat, karbamazepin), diuretik, heparin, dan kuinidin [16,17]. Pemeriksaan fisik dilakukan untuk menilai tanda perdarahan mukokutan dan meraba hati, limpa, kelenjar getah bening, serta tiroid. Pemeriksaan juga ditujukan mencari tanda infeksi, penyakit autoimun, dan penyakit limfoproliferatif untuk menyingkirkan diagnosis lain [16].

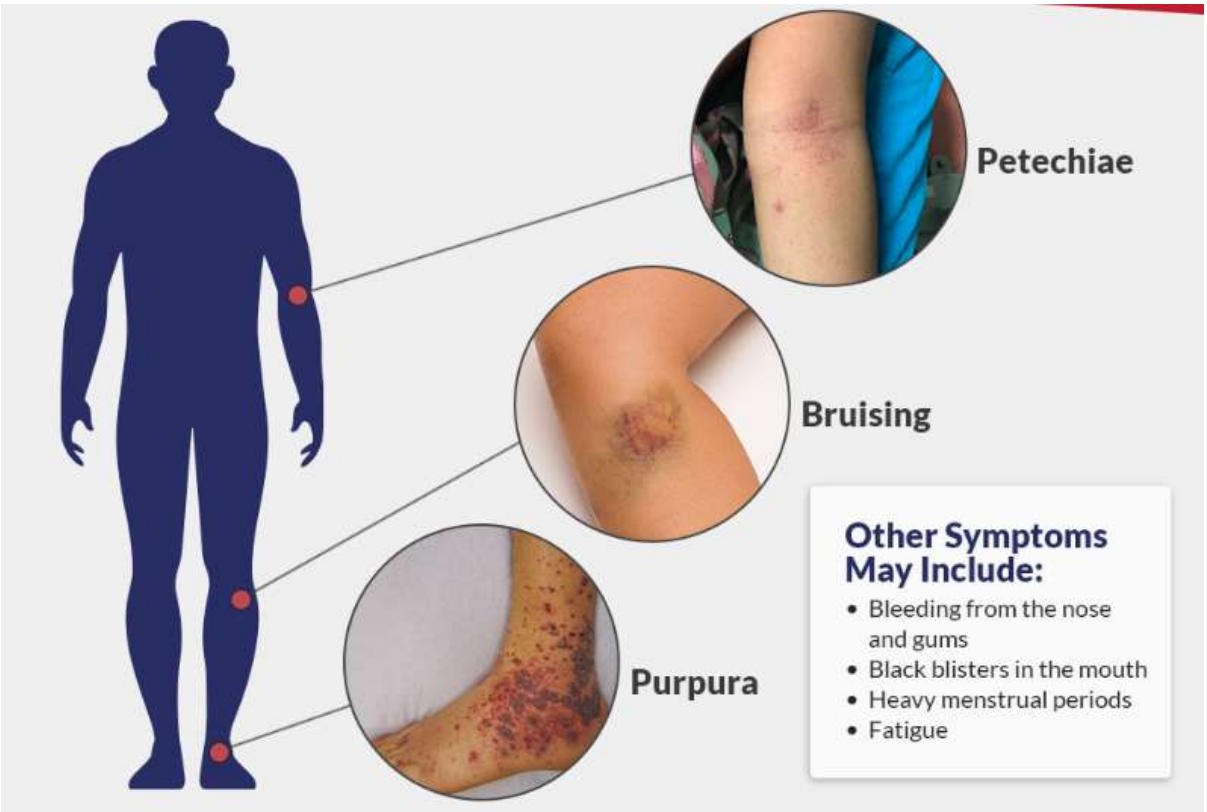

Gambar 2. Pemeriksaan fisik ITP

Pemeriksaan laboratorium

Pemeriksaan darah lengkap menunjukkan trombositopenia terisolasi; hemoglobin dapat sedikit menurun bila terdapat perdarahan. Apusan darah tepi umumnya normal kecuali jumlah trombosit yang berkurang. Temuan trombosit raksasa (*giant platelet*) mengarah pada trombositopenia herediter [18]. Aspirasi sumsum tulang diindikasikan pada leukosit <3.000/μL atau ≥10.000/μL, leukosit imatur atau morfologi abnormal pada apusan, neutropenia, atau limfositosis [15]. Aspirasi juga dipertimbangkan bila pasien tidak berespons terhadap terapi dalam 3 bulan [18].

Penyingkiran diagnosis banding

Langkah diagnostik penting meliputi [15]:

1. **Pseudotrombositopenia** – trombosit menggumpal secara in vitro, umumnya akibat antikoagulan EDTA, sehingga hitung trombosit otomatis menjadi rendah palsu; apusan darah tepi menunjukkan *platelet clumping* [15,16].
2. **Uji koagulasi** – PT, aPTT, fibrinogen, dan FDP; kelainan mengarah pada koagulasi intravaskular diseminata (KID).

Copyright © 2026, Jurnal Pengabdian Masyarakat dan Riset Pendidikan
ISSN 2963-7856 (print), ISSN 2961-9890 (online)

3. **Penanda hemolisis** – peningkatan bilirubin dan LDH, penurunan haptoglobin, disertai tes Coombs positif mengarah pada sindrom Evans. Tes Coombs negatif dengan skistosit, gejala neurologis, atau disfungsi ginjal mengarah pada TTP.
4. **Penyebab sekunder** – tes *H. pylori* (urea breath test atau antigen feses) serta pemeriksaan anti-HCV, HBsAg, dan anti-HIV.

Diagnosis banding lain meliputi penyakit sumsum tulang (leukemia, anemia aplastik, sindrom mielodisplasia), penyakit hati dengan hipertensi portal, mikroangiopati trombotik (KID, TTP, HUS), purpura pascatransfusi, dan demam berdarah dengue [3,19].

Tatalaksana

Tujuan tatalaksana adalah mencapai jumlah trombosit yang aman (>30 × 10^9/L) untuk menghentikan perdarahan aktif dan mencegah perdarahan berulang, bukan menormalkan trombosit [20]. Pada ITP baru terdiagnosis, pasien dengan trombosit ≥30 × 10^9/L yang asimtomatik atau hanya mengalami perdarahan mukokutan ringan dapat diobservasi. Pasien dengan trombosit <30 × 10^9/L diberi kortikosteroid. Pasien baru terdiagnosis dengan trombosit <20 × 10^9/L dianjurkan dirawat inap, sedangkan pasien dengan trombosit lebih tinggi atau diagnosis yang sudah lama dapat dirawat jalan [21].

Tatalaksana nonfarmakologis

Edukasi pasien dan keluarga meliputi pembatasan aktivitas berisiko trauma, penggunaan alat pelindung seperti helm, olahraga ringan (berjalan atau berenang), sikat gigi yang lembut, serta menghindari obat antiplatelet seperti aspirin dan klopidogrel [22].

Tatalaksana farmakologis

Pilihan terapi lini pertama dan kedua dirangkum pada Tabel 3.

Tabel 3. Terapi farmakologis ITP pada dewasa [10,22,23]

Lini	Obat	Dosis	Keterangan
Pertama	Prednison/prednisolon	0,5–2 mg/kg/hari per oral	Respons umumnya dalam 2 minggu; bila trombosit >50 × 10^9/L, dosis diturunkan bertahap selama 6–8 minggu; bila tidak respons dalam 2–4 minggu, di-*tapering* dalam 1–2 minggu
Pertama	Deksametason dosis tinggi	40 mg/hari per oral atau IV selama 4 hari, dapat diulang tiap 2–4 minggu hingga 3–4 siklus	Alternatif prednisolon
Pertama	IVIG	1 g/kg/hari selama 2 hari	Memblokade reseptor Fc makrofag; respons lebih baik dibanding dosis 0,5 g/kg/hari (67% vs 21%)
Pertama	Imunoglobulin anti-D	50–75 µg/kg/dosis IV	Hanya untuk pasien Rh positif yang belum splenektomi; respons dalam 24–48 jam dan bertahan 3–4 minggu; risiko hemolisis
Kedua	Eltrombopag	50 mg/hari per oral (maksimum 75 mg); pada pasien Asia dimulai 25 mg/hari	Agonis reseptor TPO nonpeptida
Kedua	Romiplostim	1–10 µg/kg/minggu subkutan	Remisi berkelanjutan setelah penghentian pada 10–30% pasien
Kedua	Avatrombopag	Mulai 20 mg/hari per oral bersama makanan	Trombosit meningkat setelah 1–2 minggu; respons 50–80% bergantung dosis
Kedua	Rituximab	375 mg/m²/minggu IV selama 4 minggu (alternatif 100 mg/minggu	Antibodi monoklonal anti-CD20

× 4 atau 1.000 mg hari ke- 1 dan 15)

Kortikosteroid diduga bekerja dengan menghambat limfosit penghasil autoantibodi dan menekan aktivitas fagositosis makrofag [10]. IVIG memblokade reseptor Fc pada sel fagosit limpa dan hati serta mempercepat eliminasi antibodi antitrombosit [22]. Anti-D bekerja melalui reseptor Fc makrofag yang ditempati eritrosit berlapis anti-D, dengan tingkat respons keseluruhan sekitar 65% [23]. Agonis reseptor TPO merangsang produksi megakariosit dan efektif pada sebagian besar pasien yang refrakter terhadap kortikosteroid atau IVIG, tetapi memerlukan terapi berkelanjutan [23].

Splenektomi

Splenektomi merupakan pilihan bagi pasien yang tidak berespons terhadap kortikosteroid atau IVIG. Saat ini tindakan ini lebih jarang dipilih karena tersedianya terapi nonbedah yang efektif [11,23].

ITP sekunder

Tatalaksana diarahkan pada penyakit dasarnya [17]. Pada ITP terkait HIV, diberikan terapi antiretroviral, ditambah IVIG, kortikosteroid, atau anti-D, dan splenektomi dipertimbangkan bila gagal. Pada ITP terkait hepatitis C, diberikan terapi antivirus dengan pemantauan ketat karena interferon dapat memperburuk trombositopenia, serta IVIG bila diperlukan. Pada ITP terkait *H. pylori*, dilakukan terapi eradikasi.

Transfusi trombosit

Transfusi trombosit merupakan cara tercepat meningkatkan jumlah trombosit, tetapi efeknya hanya bertahan beberapa jam. Oleh karena itu, transfusi pada ITP dicadangkan untuk perdarahan yang mengancam nyawa atau operasi besar yang mendesak [24,25]. Satu dosis dewasa mengandung sekitar 3×10^{11} trombosit, setara satu kantong trombosit aferesis atau 5–6 kantong trombosit konsentrat [25]. Transfusi trombosit tidak dianjurkan pada ITP maupun TTP tanpa perdarahan karena berkaitan dengan peningkatan trombosis arteri dan mortalitas di rumah sakit [26].

Komplikasi dan Prognosis

Komplikasi ITP berkaitan erat dengan risiko perdarahan, terutama bila trombosit <20.000/µL [7]. Komplikasi paling berbahaya adalah perdarahan intraserebral. Kondisi ini sebagian besar terjadi pada trombosit <10.000/µL, terutama bila disertai trauma kepala, penggunaan antiplatelet, atau perdarahan hebat, sehingga memerlukan neuroimaging dan penanganan segera [27].

Sekitar 10% pasien dewasa mengalami remisi spontan, biasanya dalam 6 bulan pertama. Dari pasien yang tidak mengalami remisi, sepertiga hingga dua pertiga mencapai stabilitas trombosit dengan terapi lini pertama. Respons terhadap prednison 1 mg/kg mencapai 50–70% dalam 10–14 hari [28]. Risiko perdarahan fatal dalam 5 tahun meningkat tajam seiring usia, yaitu 2,2% pada pasien <40 tahun dan 47,8% pada pasien >60 tahun [28]. Perdarahan intrakranial juga lebih sering ditemukan pada pasien berusia >65 tahun dibanding pasien yang lebih muda, antara lain karena kekakuan pembuluh darah serta komorbiditas seperti hipertensi dan aterosklerosis [29].

SIMPULAN

ITP adalah gangguan autoimun yang menyebabkan trombositopenia melalui destruksi trombosit oleh autoantibodi dan limfosit T sitotoksik serta gangguan produksi megakariosit. ITP diklasifikasikan menjadi primer dan sekunder serta menurut durasi menjadi baru terdiagnosis, persisten, dan kronik. Diagnosis bersifat eksklusi melalui anamnesis, pemeriksaan fisik, darah lengkap, apusan darah tepi, dan penyingkiran pseudotrombositopenia maupun penyebab sekunder. Kortikosteroid merupakan terapi lini pertama, dengan IVIG dan anti-D sebagai alternatif untuk respons cepat. Agonis reseptor TPO, rituximab, dan splenektomi merupakan pilihan lini kedua. Perdarahan intrakranial merupakan komplikasi terberat, dengan risiko yang meningkat pada usia lanjut. Edukasi pasien dan keluarga, pemantauan trombosit secara teratur, serta rujukan dini pada gejala perdarahan perlu terus ditekankan.

REFERENSI

Kistangari G, McCrae KR. Immune thrombocytopenia. Hematol Oncol Clin North Am. 2013;27(3):495–520.

Leone G, Consentino MC, Pappalardo MG, Leonardi R, Scarlata F, Nannola C, et al. Autoimmune thrombocytopenia. Medico e Bambino. 2024.

Copyright © 2026, Jurnal Pengabdian Masyarakat dan Riset Pendidikan
ISSN 2963-7856 (print), ISSN 2961-9890 (online)

Swinkels M, Rijkers M, Voorberg J, Vidarsson G, Leebeek FWG, Jansen AJG. Emerging concepts in immune thrombocytopenia. Front Immunol. 2018;9:880.

Khan AM, Mydra H, Nevarez A. Clinical practice updates in the management of immune thrombocytopenia. P T. 2017;42(12):756–63.

Grimaldi-Bensouda L, Nordon C, Michel M, Viallard JF, Adoue D, Magy-Bertrand N, et al. Immune thrombocytopenia in adults: a prospective cohort study of clinical features and predictors of outcome. Haematologica. 2016;101(9):1039–45.

Neunert CE. Management of newly diagnosed immune thrombocytopenia: can we change outcomes? Blood Adv. 2017;1(24):2295–301.

Zufferey A, Kapur R, Semple JW. Pathogenesis and therapeutic mechanisms in immune thrombocytopenia (ITP). J Clin Med. 2017;6(2):16.

Chiou TJ, Hsiao LT, Tzeng WF. The epidemiology of immune thrombocytopenia in Taiwan: a retrospective analysis of data from the National Health Database. Am Res J Hematol. 3(1):1–15.

Bekadja MA, Bradai M, Hamdi S, Boudjerra N, Saidi M, Grifi F, et al. Epidemiology and management of immune thrombocytopenia in adult patients in Algeria: a non-interventional, longitudinal, nationwide estimation study. Asia Pac J Cancer Biol. 2024;9(1):21–9.

Sandal R, Mishra K, Jandial A, Sahu KK, Siddiqui AD. Update on diagnosis and treatment of immune thrombocytopenia. Expert Rev Clin Pharmacol. 2021;14(5):553–68.

Neunert C, Terrell DR, Arnold DM, Buchanan G, Cines DB, Cooper N, et al. American Society of Hematology 2019 guidelines for immune thrombocytopenia. Blood Adv. 2019;3(23):3829–66.

Provan D, Semple JW. Recent advances in the mechanisms and treatment of immune thrombocytopenia. EBioMedicine. 2022;76:103820. doi:10.1016/j.ebiom.2022.103820

Singh A, Uzun G, Bakchoul T. Primary immune thrombocytopenia: novel insights into pathophysiology and disease management. J Clin Med. 2021;10(4):789.

Matzdorff A, Meyer O, Ostermann H, Kiefel V, Eberl W, Kühne T, et al. Immune thrombocytopenia – current diagnostics and therapy: recommendations of a joint working group of DGHO, ÖGHO, SGH, GPOH, and DGTI. Oncol Res Treat. 2018;41(Suppl 5):1–30.

Kashiwagi H, Kuwana M, Murata M, Shimada N, Takafuta T, Yamanouchi J, et al. Reference guide for the diagnosis of adult primary immune thrombocytopenia, 2023 edition. Int J Hematol. 2024;119(1):1–13. doi:10.1007/s12185-023-03672-1

Rodak BF, Carr JH. Clinical hematology atlas. 5th ed. St. Louis: Elsevier; 2017.

Hoffbrand AV, Moss PAH. Kapita selekta hematologi. Edisi ke-6. Jakarta: EGC; 2016.

Bussel J, Cooper N, Boccia R, Zaja F, Newland A. Immune thrombocytopenia. Expert Rev Hematol. 2021;14(11):1013–25. doi:10.1080/17474086.2021.1995347

Moulis G, Comont T, Germain J, Sommet A, Lapeyre-Mestre M, Beyne-Rauzy O, et al. Significance of antinuclear antibodies in primary immune thrombocytopenia: results of the CARMEN registry. Blood Adv. 2020;4(9):1974–7.

Hayward CPM. Evaluation of the patient with immune thrombocytopenia. 2023.

Neunert C, Vesely SK, Kim T. Management of immune thrombocytopenia (ITP): American Society of Hematology 2019 guidelines for immune thrombocytopenia [pocket guide]. Washington (DC): American Society of Hematology; 2019.

Lozano ML, Sanz MA, Vicente V. Guidelines of the Spanish ITP Group for the diagnosis, treatment and follow-up of patients with immune thrombopenia. Med Clin (Barc). 2021;157(4):191–8.

Mingot-Castellano ME, Canaro Hirnyk M, Sánchez-González B, Álvarez-Román MT, Bárez-García A, Bernardo-Gutiérrez Á, et al. Recommendations for the clinical approach to immune thrombocytopenia: Spanish ITP Working Group (GEPTI). J Clin Med. 2023;12(20).

Setyohadi B, Nasution SA, Arsana PM, editor. EIMED PAPDI: kegawatdaruratan penyakit dalam (emergency in internal medicine). Jakarta: Interna Publishing; 2018.

Ikhwan R. Bunga rampai pendekatan diagnosis dan tata laksana gangguan koagulasi dan perdarahan: dari teori ke praktik sehari-hari. Atmakusuma TD, editor. Jakarta: Interna Publishing; 2022.

Goel R, Ness PM, Takemoto CM, Krishnamurti L, King KE, Tobian AAR. Platelet transfusions in platelet consumptive disorders are associated with arterial thrombosis and in-hospital mortality. Blood. 2015;125(9):1470–6.

Vianelli N, Auteri G, Buccisano F, Carrai V, Baldacci E, Clissa C, et al. Refractory primary immune thrombocytopenia (ITP): current clinical challenges and therapeutic perspectives. Ann Hematol. 2022;101(5):963–78. doi:10.1007/s00277-022-04786-y

Liu XG, Hou Y, Hou M. How we treat primary immune thrombocytopenia in adults. J Hematol Oncol. 2023;16(1):4. doi:10.1186/s13045-023-01401-z

Crickx E, Mahévas M, Michel M, Godeau B. Older adults and immune thrombocytopenia: considerations for the clinician. Clin Interv Aging. 2023;18:115–30.

Copyright © 2026, Jurnal Pengabdian Masyarakat dan Riset Pendidikan
ISSN 2963-7856 (print), ISSN 2961-9890 (online)